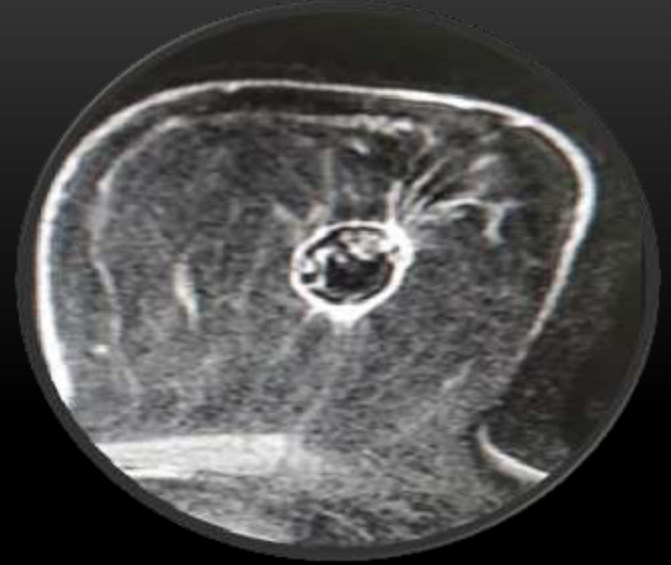
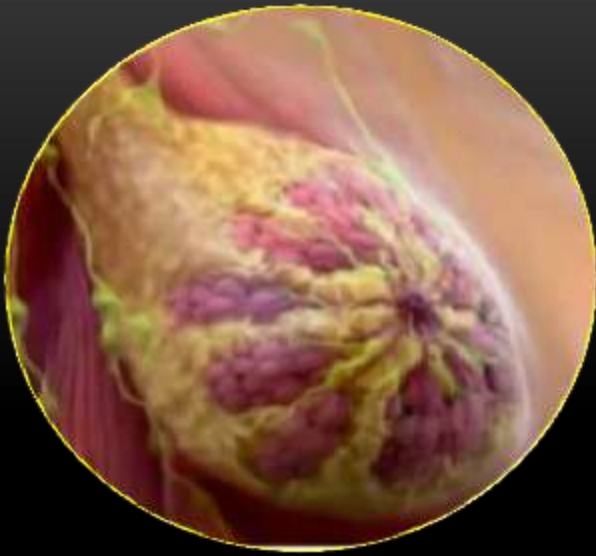
RADIOFREQUENCE DES LESIONS MAMMAIRES

S.BAICHE, H GUENDOZ, M BOUBNIDER,
B MANSOURI, S A.FARAOUN

Centre National d'Imagerie Médicale

CHU BEO, alger

PLAN

- Introduction
 - Pourquoi?
 - Types : O Électromagnétiques, O Mécaniques, cryothérapie
 - Radiofréquence :
 - principe
 - technique
 - exclure
 - avantages/inconvénients
 - Résultats
 - conclusion
-

INTRODUCTION

- Prise en charge du cancer du sein
- Mastectomie
- TC: Chirurgie+RTC
- oncoplastie



- Alternatif ?:

Techniques de destruction percutanée

POURQUOI?

- Esthétiques (1/3 insatisfaites après chirurgie)
- Cout
- Pas AG
- femmes inoperables

interventionel Rad 2014

THERMO-ABLATIONS

- Techniques récentes
 - commercialisées
 - Consistent a detruire une tumeur (brulant- congelant)
 - Résultats probants
-

TYPES DE TECHNIQUES DE DESTRUCTION PERCUTANÉE

- 1/ Ondes électromagnétiques:

RF

laser

micro-onde



TYPES DE TECHNIQUES DE DESTRUCTION PERCUTANÉE

- 2/ Ondes mécaniques : HIFU



TYPES DE TECHNIQUES DE DESTRUCTION PERCUTANÉE

- 3/ CRYOTHERAPHIE :
- - 40°-180° alteration cellulaire, isthemie, effet immunotherapie



RADIOFREQUENCY?

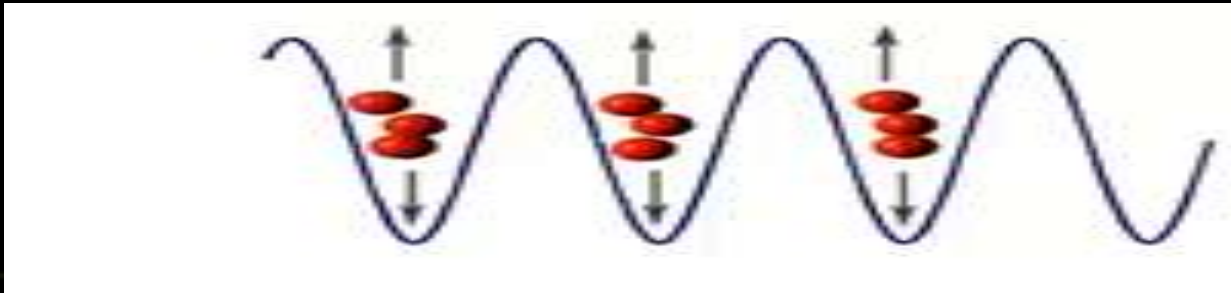


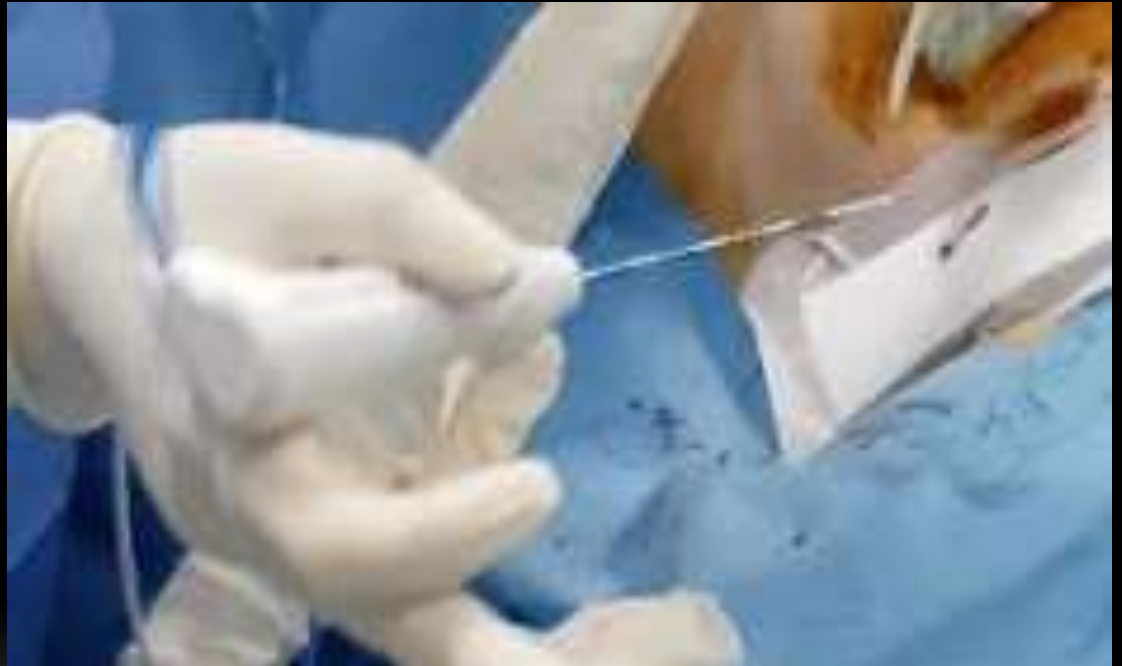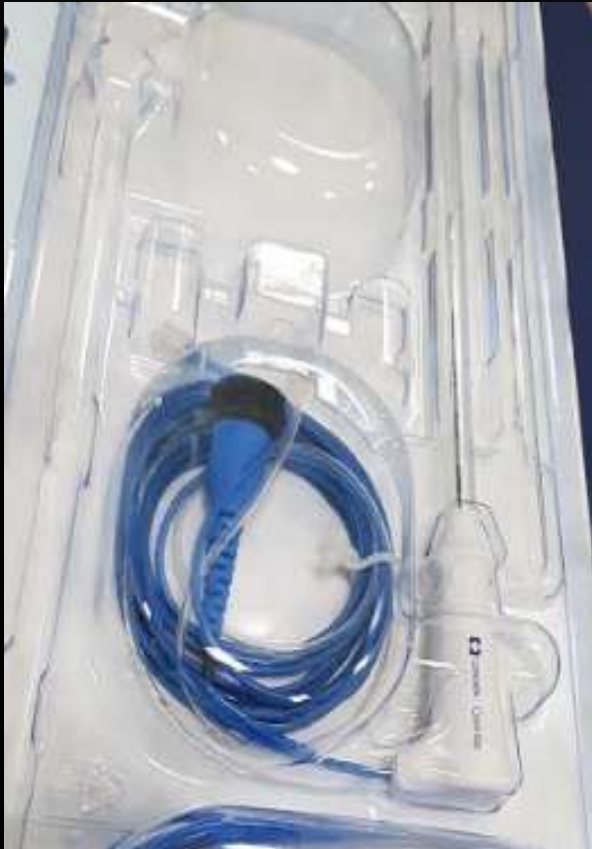PRINCIPE

- Chauffer les cellules +60°
- Durée mini 5mn
- Dommage cellulaire: proteine de coagulation, les enzymes, ADN
- Necrose cellulaire
- Mort cellulaire en quelques jours

TECHNIQUE

- Par électrode uni ou bipolaire
- Courant alternatif de haute fréquence
- Agitation ionique par des oscillations électriques
- Entrenant un échauffement des tissus





RF ET CANCER DU SEIN

- Guidage : échographique, TDM , IRM
- Chirurgie immediate apres RF
- Alternative a la chirurgie

TECHNIQUE

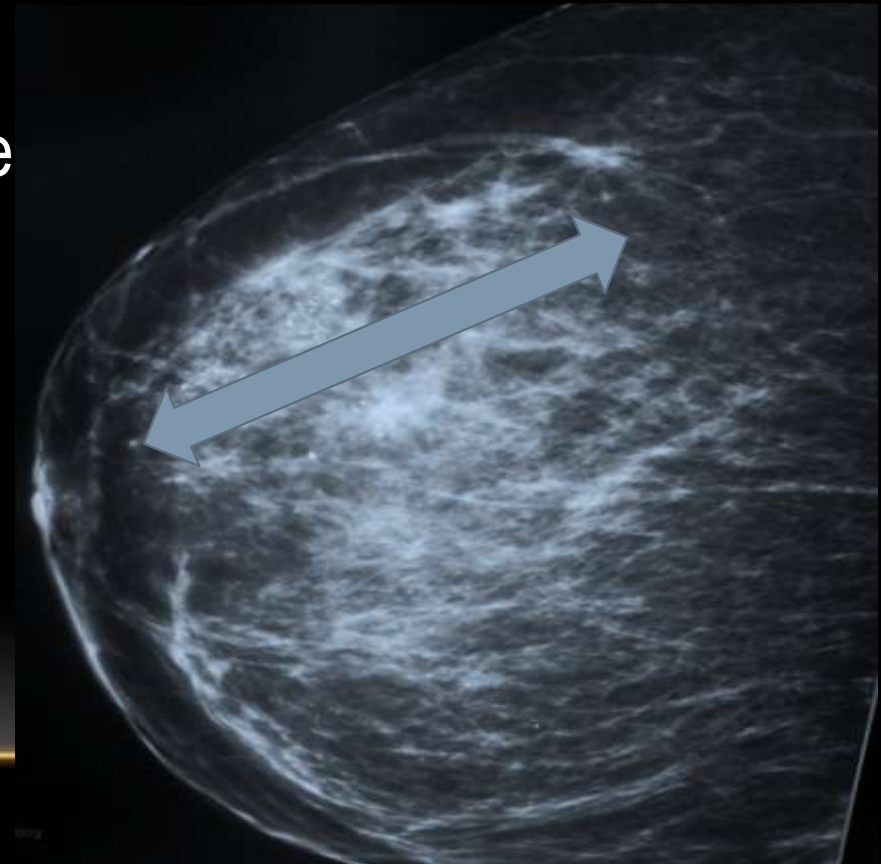
- Courant alternatif de haute fréquence
- 375-500 KHZ



Peek and Douek journal of thérapeutique ultrasound (2017)

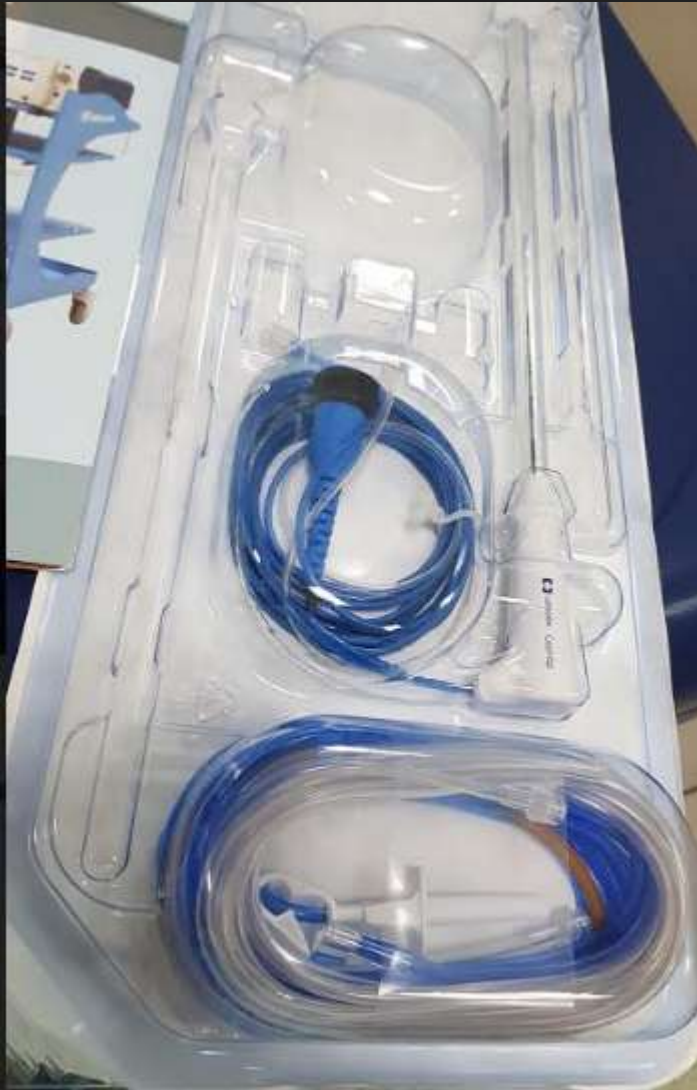EXCLUDE

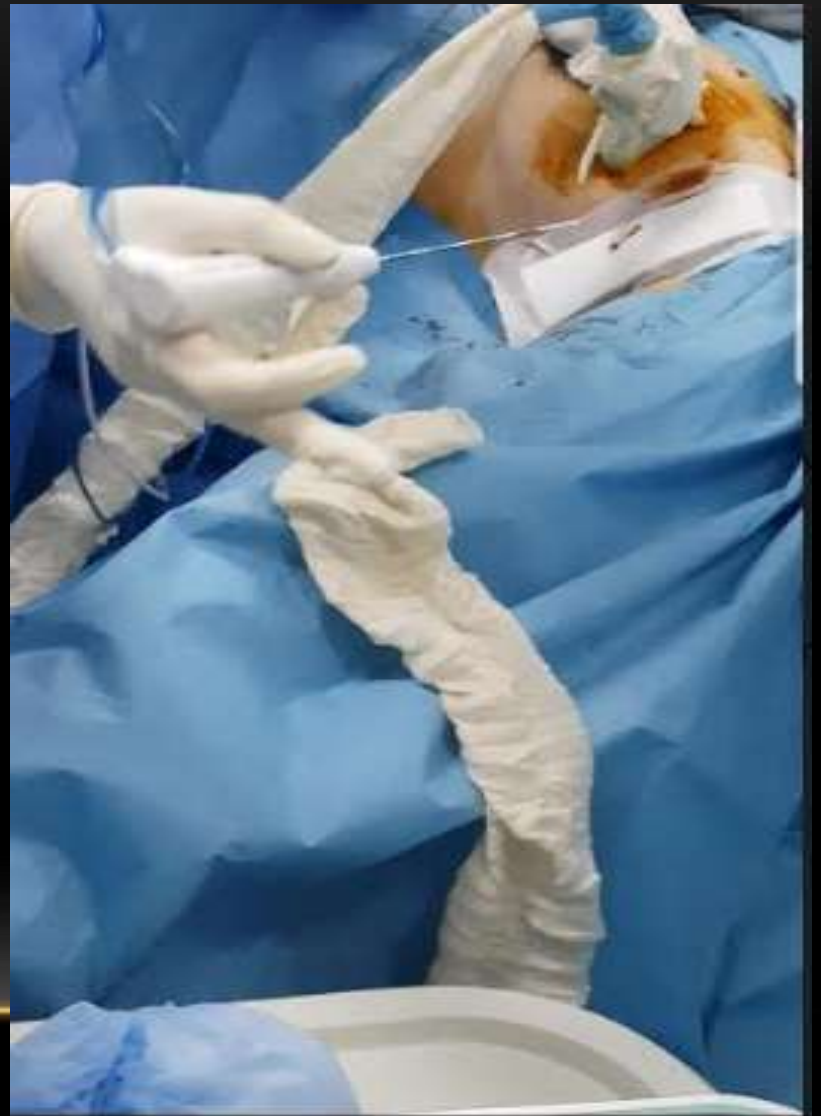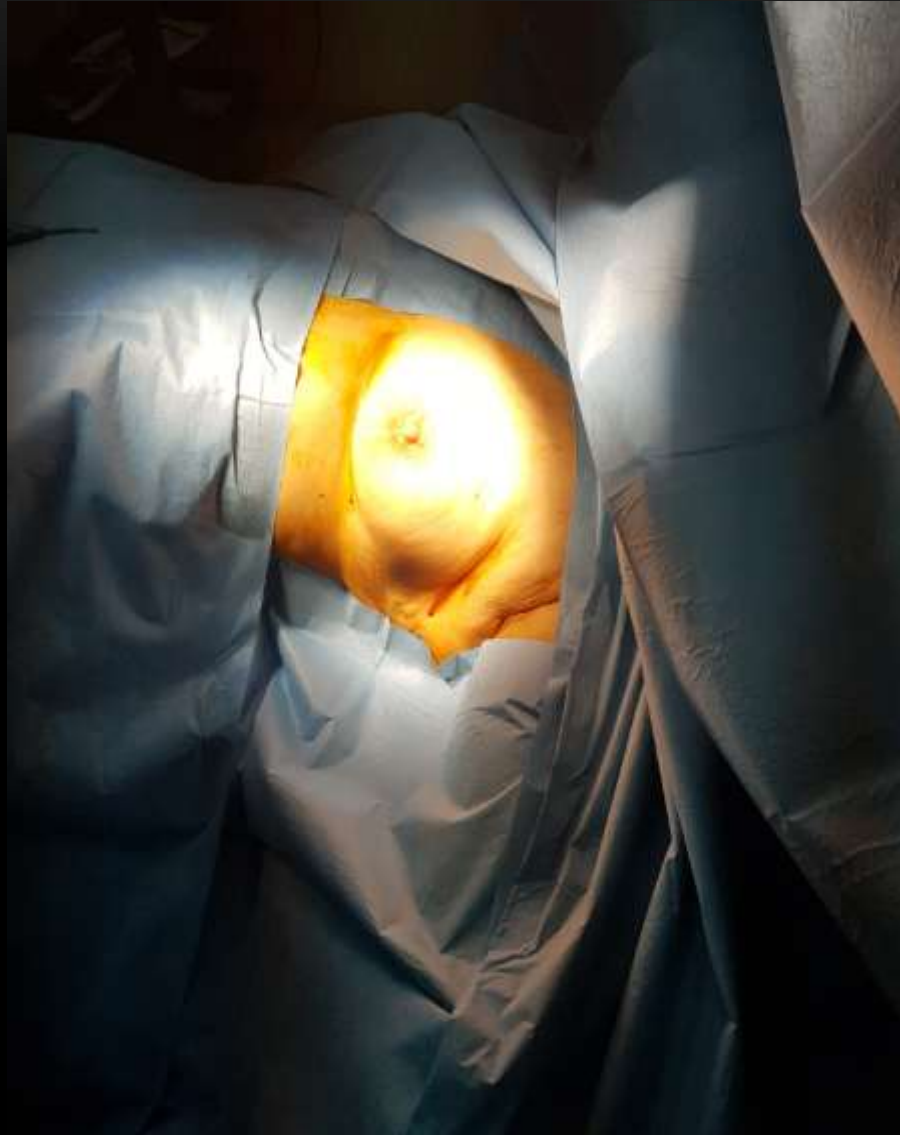- C Lobulaire
- CCIS
- Microcalcifications extensive



EXEMPLE

- Patiente 68 ans,
- Cancer gauche de 18mm

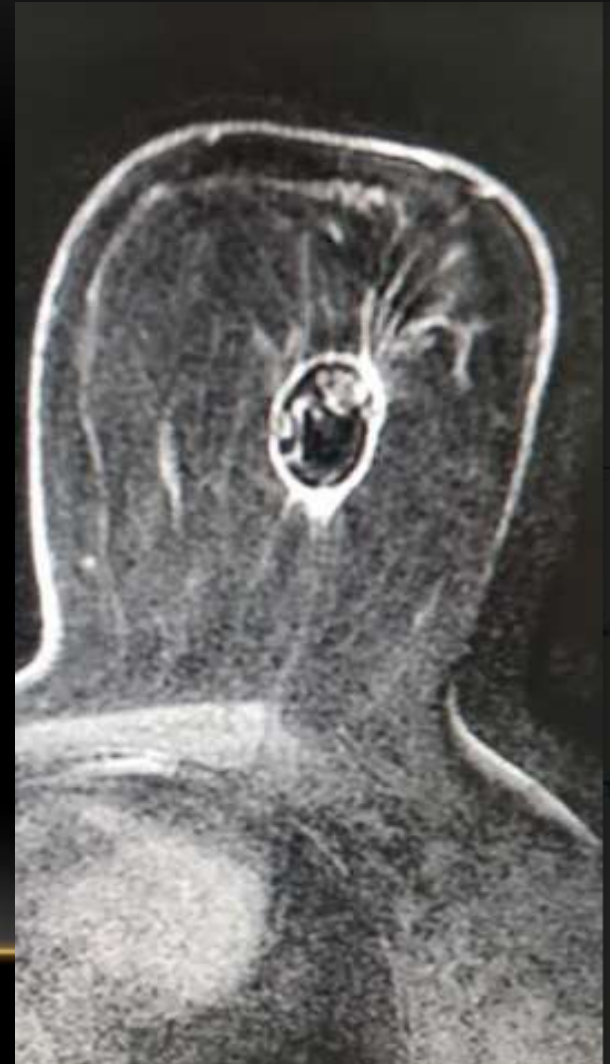
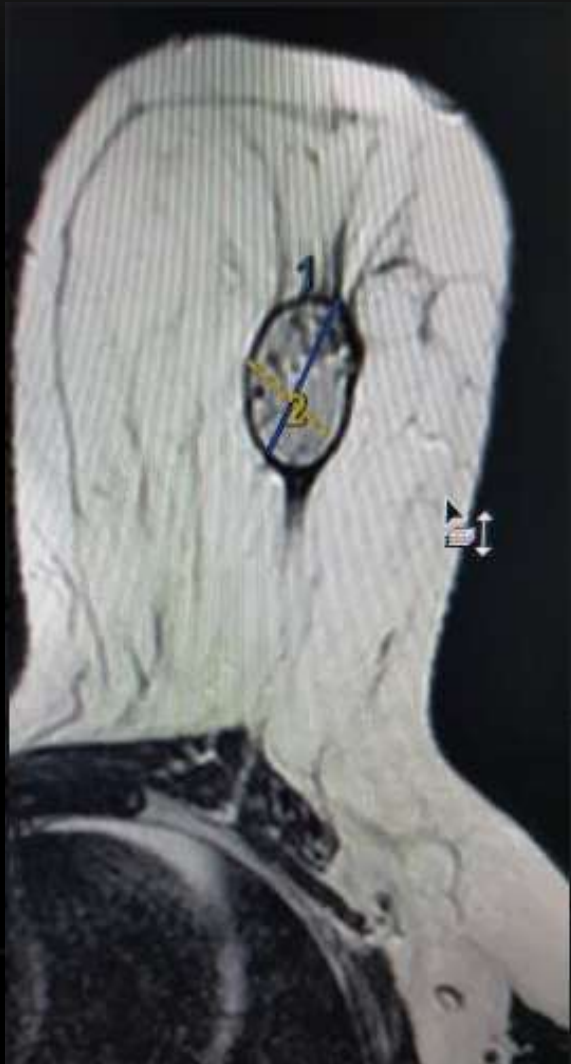




- Anesthésie générale
- Traitement avait duré 20mm

CONTROLE



AVANTAGE

- Large volume traite
- Faible cout



INCOVENIENTS

- Difficulté de visualiser les lésion en per procedure
- Déploiement difficile des seins très denses
- Lésions régides

LIMITES

- Le succes depend de la qualite du calibrage
- Radiothérapie post radiofrequence est obligatoire

COMPLICATIONS

- Brulure 6-8%
- Ecchymose
- Complication esthétique:
retraction cutanée

RESULTAT

La thermo-ablation appliquée aux cancers du sein

Image-guided percutaneous ablation of breast cancer

Jean Palussière¹
Roberto Luigi Cazzato¹
Xavier Buy¹
Vittorio Catena¹
Marc Debled²
Christine Tunon de Lara³

¹ Institut Bergonié
Département d'imagerie
229, cours de l'Argonne
33076 Bordeaux
France
<j.palussiere@bordeaux.unicancer.fr>
<rglcazzato@hotmail.it>

RÉSUMÉ

Les techniques de thermo-ablation tumorale percutanée consistent à détruire une tumeur en la brûlant ou en la congelant. Le traitement des tumeurs du sein par ces techniques est récent, il est actuellement réservé aux patientes pour lesquelles la chirurgie est contre-indiquée. Les résultats probants qui ont été obtenus permettront probablement d'élargir ses indications dans l'avenir.

● **Mots clés** : tumeurs du sein ; ablation percutanée ; radiofréquence ; cryothérapie.

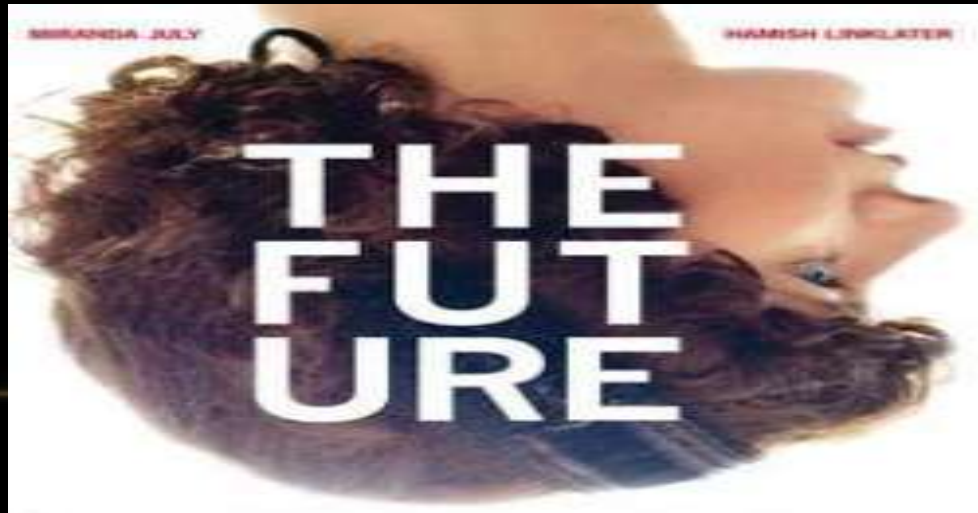ABSTRACT

Image-guided percutaneous ablation has been developed to treat tumours using temperature modification. When applied to breast tumours, this technique is mainly considered for women who are not surgical candidates. The favourable results obtained so far are likely to broaden the indication for this technique in the future.

- Efficacité de l'exérèse totale des lésions :
- RF 82%
- cryothérapie 75%
- Laser 59%
- HIFU 49%

CONCLUSION

- Alternative possible au traitement chirurgical du cancer du sein
- **Intéressant** : CI opératoire, co-morbidité, âge très élevé
- un jour la RF sera un traitement du cancer du sein ?





MERCI POUR VOTRE ATTENTION

REFERENCES

- SIFEM 2018
- Chan HP, Wei J, Sahiner B, Rafferty EA, Wu T, Roubidoux MA, Moore RH, Kopans DB, Hadjiiski LM, Helvie MA. Computer-aided detection system for breast masses on digital tomosynthesis mammograms: preliminary experience. *Radiology* 2005;237:1075-1080
- □ Chen SC, Carton AK, Albert M, Conant EF, Schnall MD, Maidment AD. Initial clinical experience with contrast-enhanced digital breast tomosynthesis. *Acad Radiol* 2007;14:229-238
- EMC 2013
- JFR 2010-2011-2012-2013-2014-2015
- **Can we apply the MRI BI-RADS lexicon morphology descriptors on contrast-enhanced spectral mammography?** Kamal R.M., et al, *British Journal of Radiology*. July 2016.
- **Comparison of Background Parenchymal Enhancement at Contrast-enhanced Spectral Mammography and Breast MR Imaging**
- Sogani J. et al, *Radiology*. May 2016.
- **The quality of tumor size assessment by contrast-enhanced spectral mammography and the benefit of additional breast MRI.** Lobbes M.B., et al, *Journal of Cancer*, 2015; 6(2):144-150.